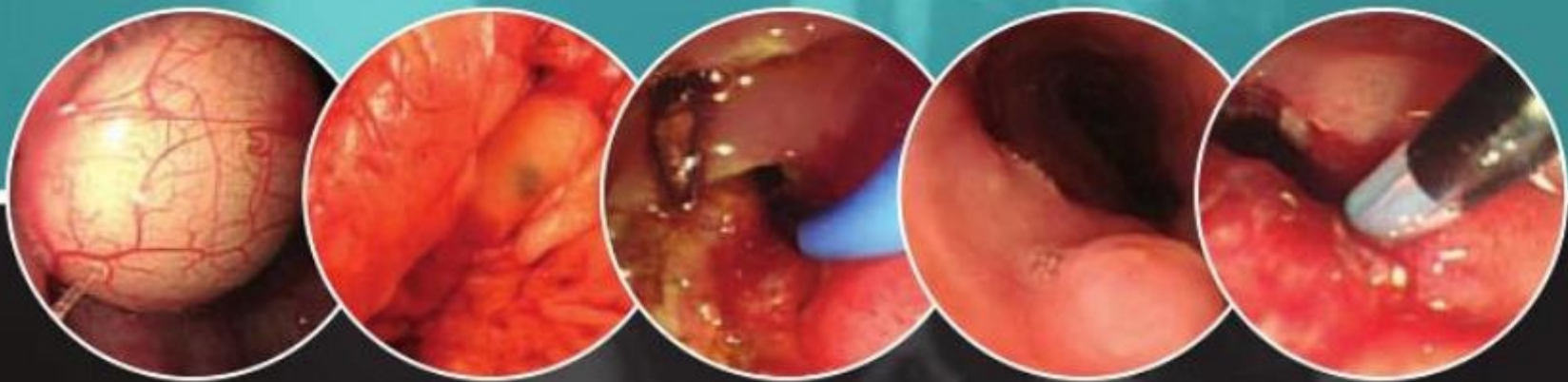


ATLAS DE

endoscopia

gastrointestinal

SEGUNDA EDICIÓN



C MEL WILCOX

MIGUEL MUÑOZ-NAVAS

JOSEPH J Y SUNG



www.rinconmedico.org

Material protegido por derechos de autor

Edición en español de la segunda edición de la obra original en inglés
Atlas of clinical gastrointestinal endoscopy

Copyright © MMVII by Saunders, and imprint of Elsevier Inc.

Traducción
Ana Zapatero Villar

Revisión científica
Francesc Balaguer Prunés
Médico adjunto
Servicio de Gastroenterología
Hospital Clínic i Provincial de Barcelona

© 2008 Elsevier Doyma, S.L.
Infanta Mercedes, 90, 7.ª planta - 28020 Madrid, España

Fotocopiar es un delito (Art. 270 C.P.)

Para que existan libros es necesario el trabajo de un importante colectivo (autores, traductores, dibujantes, correctores, impresores, editores...). El principal beneficiario de ese esfuerzo es el lector que aprovecha su contenido.

Quien fotocopia un libro, en las circunstancias previstas por la ley, delinque y contribuye a la «no» existencia de nuevas ediciones. Además, a corto plazo, encarece el precio de las ya existentes.

Este libro está legalmente protegido por los derechos de propiedad intelectual. Cualquier uso fuera de los límites establecidos por la legislación vigente, sin el consentimiento del editor, es ilegal. Esto se aplica en particular a la reproducción, fotocopia, traducción, grabación o cualquier otro sistema de recuperación de almacenaje de información.

ISBN edición original: 978-1-4160-3173-4
ISBN edición española: 978-84-8086-327-8

Depósito Legal: NA. 3.346-2007
Composición y compaginación: Fotoletra, S.A.
Impreso en España por Gráficas Estella.

www.rinconmedico.org

Advertencia

La medicina es un área en constante evolución. Aunque deben seguirse unas precauciones de seguridad estándar, a medida que aumenten nuestros conocimientos gracias a la investigación básica y clínica habrá que introducir cambios en los tratamientos y en los fármacos. En consecuencia, se recomienda a los lectores que analicen los últimos datos aportados por los fabricantes sobre cada fármaco para comprobar la dosis recomendada, la vía y duración de la administración y las contraindicaciones. Es responsabilidad ineludible del médico determinar las dosis y el tratamiento más indicado para cada paciente, en función de su experiencia y del conocimiento de cada caso concreto. Ni los editores ni los directores asumen responsabilidad alguna por los daños que pudieran generarse a personas o propiedades como consecuencia del contenido de esta obra.

EL EDITOR

Índice de capítulos

Prefacio **IX**
Agradecimientos **XI**

Capítulo 1	Bucofaringe e hipofaringe 1
Capítulo 2	Esófago 21
Capítulo 3	Estómago 119
Capítulo 4	Duodeno e intestino delgado 223
Capítulo 5	Colon 301
Capítulo 6	Anorrecto 395
Capítulo 7	Vías hepatobiliares y páncreas 427
	Índice alfabético 483

www.rinconmedico.org



Edición en español de la segunda edición de la obra original en inglés
Atlas of clinical gastrointestinal endoscopy

Copyright © MMVII by Saunders, and imprint of Elsevier Inc.

Traducción
Ana Zapatero Villar

Revisión científica
Francesc Balaguer Prunés
Médico adjunto
Servicio de Gastroenterología
Hospital Clínic i Provincial de Barcelona

© 2008 Elsevier Doyma, S.L.
Infanta Mercedes, 90, 7.ª planta - 28020 Madrid, España

Fotocopiar es un delito (Art. 270 C.P.)

Para que existan libros es necesario el trabajo de un importante colectivo (autores, traductores, dibujantes, correctores, impresores, editores...). El principal beneficiario de ese esfuerzo es el lector que aprovecha su contenido.

Quien fotocopia un libro, en las circunstancias previstas por la ley, delinque y contribuye a la «no» existencia de nuevas ediciones. Además, a corto plazo, encarece el precio de las ya existentes.

Este libro está legalmente protegido por los derechos de propiedad intelectual. Cualquier uso fuera de los límites establecidos por la legislación vigente, sin el consentimiento del editor, es ilegal. Esto se aplica en particular a la reproducción, fotocopia, traducción, grabación o cualquier otro sistema de recuperación de almacenaje de información.

ISBN edición original: 978-1-4160-3173-4
ISBN edición española: 978-84-8086-327-8

Depósito Legal: NA. 3.346-2007
Composición y compaginación: Fotoletra, S.A.
Impreso en España por Gráficas Estella.

Advertencia

La medicina es un área en constante evolución. Aunque deben seguirse unas precauciones de seguridad estándar, a medida que aumenten nuestros conocimientos gracias a la investigación básica y clínica habrá que introducir cambios en los tratamientos y en los fármacos. En consecuencia, se recomienda a los lectores que analicen los últimos datos aportados por los fabricantes sobre cada fármaco para comprobar la dosis recomendada, la vía y duración de la administración y las contraindicaciones. Es responsabilidad ineludible del médico determinar las dosis y el tratamiento más indicado para cada paciente, en función de su experiencia y del conocimiento de cada caso concreto. Ni los editores ni los directores asumen responsabilidad alguna por los daños que pudieran generarse a personas o propiedades como consecuencia del contenido de esta obra.

EL EDITOR

Dedicatorias

A mis padres, por proporcionarme oportunidades; a mis colegas, por su extraordinaria contribución; a Basil I. Hirschowitz, MD, por su inspiración; a mis pacientes, por el privilegio de tratarlos; y lo más importante de todo, a mi esposa, Kim, y mis hijos, Nicki y Mel, por ese bien tan valioso: el tiempo.

C. MEL WILCOX, MD

Este libro está dedicado a mi esposa, Lucía, y mis hijos, Miguel, Javi e Ina, por su amor, paciencia y apoyo. Debo dar las gracias especialmente a mis padres, Calisto y María (que en paz descansen), a quienes debo lo que soy, y a mi suegro, Antonio, que se sentiría muy orgulloso de esta publicación.

MIGUEL MUÑOZ-NAVAS, MD, PHD

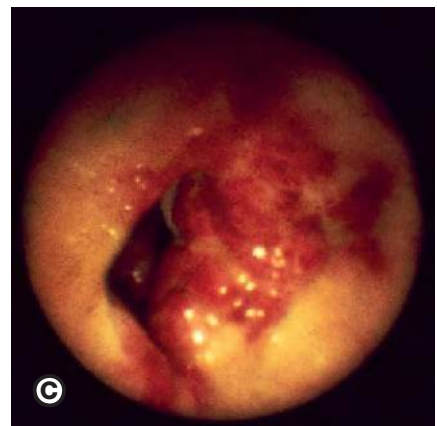
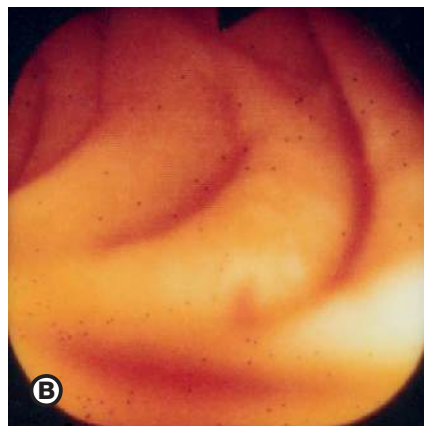
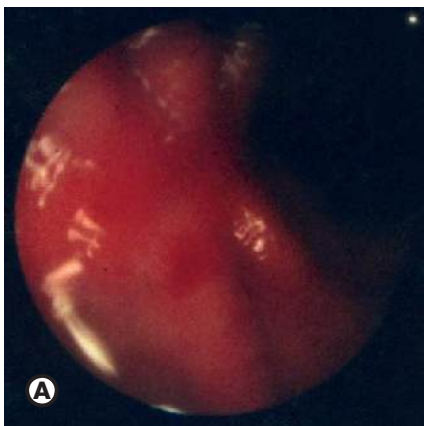
A mi esposa, Rebecca Wong.

JOSEPH J.Y. SUNG, MD, PHD

Prefacio

Ya ha transcurrido más de una década desde la publicación de la primera edición de esta obra. El objetivo de aquella, al igual que el de ésta, consiste en relacionar los hallazgos endoscópicos, tanto normales como patológicos, con los datos radiográficos e histopatológicos correspondientes. Si bien las enfermedades gastrointestinales como tales apenas han cambiado, nuestro conocimiento de sus manifestaciones endoscópicas sigue creciendo, y nuestra capacidad para obtener imágenes endoscópicas de estas enfermedades ha aumentado en gran medida. Las técnicas de vídeo siguen avanzando, gracias a lo cual las imágenes endoscópicas que obtenemos hoy en día proporcionan una claridad y resolución considerables, y las nuevas técnicas ópticas permiten observar con mayor detalle las alteraciones; la endoscopia de alta resolución y la de banda estrecha (*narrow band*) constituyen buenos ejemplos. En esta nueva edición se subraya lo mucho que hemos progresado. Por ejemplo, si se observan las antiguas imágenes de una úlcera cicatrizante de estómago (figura A), una ectasia vascular duodenal (figura B) y un sarcoma de Kaposi de colon (figura C) obtenidas mediante una cámara situada en la lente de visión del endoscopio de fibra óptica, y se comparan con las mismas lesiones incluidas en la presente edición, resulta evidente la gran diferencia y el avance logrado al cabo de varios años. En esta edición he contado con la colaboración de dos endoscopistas de gran experiencia, el Dr. Miguel Muñoz-Navas de Pamplona y el Dr. Joseph Sung de Hong Kong. Con su ayuda hemos enriquecido el material gráfico, ya que se ha actualizado el material antiguo, se han incorporado numerosas imágenes nuevas y se ha ampliado el apartado sobre colangiopancreatografía retrógrada endoscópica (CPRE). Creo que esta segunda edición ofrece un gran avance para todas aquellas personas interesadas en el conocimiento de las lesiones endoscópicas y sus signos radiológicos e histológicos. Disfruten de este menú de hallazgos endoscópicos con sabor internacional.

C MEL WILCOX MD



Agradecimientos

Agradezco la inestimable ayuda de mis colegas anatomopatólogos de la Universidad de Alabama en Birmingham, entre los que se encuentran Audrey Lazenby, MD, Xiu Liu, MD, Laurentia Nodit, MD y Judy Pugh, MD. También quiero dar las gracias a mis colegas radiólogos. Los esfuerzos de nuestros compañeros y sus facultades para aportar imágenes destacadas y únicas no han pasado desapercibidos.

C. MEL WILCOX, MD

Me gustaría agradecer a mis colegas de la Unidad de Endoscopia del Hospital Universitario de Navarra (José Carlos Subtil, MD, Cristina Carretero, MD, Ignacio Fernández-Urien, MD, Maite Betes, MD, Susana de la Riva, MD y Ramón Angos, MD) su inestimable colaboración y apoyo. También me gustaría expresar mi agradecimiento a los colegas y amigos españoles que nos han proporcionado imágenes excelentes: Onofre Alarcón, MD; Bartolomé García Pérez, MD; Javier Jiménez Pérez, MD; Pedro Redondo, MD; Alberto Tomás, MD; José Luis Vázquez Iglesias, MD; Francisco Vida, MD y José Luis Zubieta, MD.

MIGUEL MUÑOZ NAVAS, MD, PhD

Mi más sincera gratitud a mis colegas del Instituto de Enfermedades Digestivas que han contribuido a las imágenes de este proyecto: el Dr. James Lau, el Dr. Y. T. Lee, el Dr. Justin Wu y el Dr. Larry Lai. También me gustaría agradecer a Alan Fok y a Ashura Lam su ayuda en la digitalización de estas imágenes.

JOSEPH J. Y. SUNG, MD, PhD